

痛みを伴う緑内障



なかむら 眼科

仲村 佳巳

【はじめに】

最近マスコミに取り上げられることも増えてきた緑内障ですが、このコーナーでは、救急外来で遭遇しやすい眼科救急疾患の一つである「急性緑内障」を中心に解説していきたいと思います。

【緑内障とは？】

緑内障の種類を大きく分けると、原因がはっきり分からない原発緑内障、他の病気に引き続いて起こる続発緑内障、隅角の先天異常のために起こる発達緑内障の3つがあります。一般的に緑内障とは、原発緑内障のことをいい、それはさらに房水の排出路が目詰まりして起こる原発開放隅角緑内障と、隅角が塞がることで起こる原発閉塞隅角緑内障に分けられます。緑内障の頻度は2000～2001年に行われた大規模疫学調査によると、日本では40歳以上の20人に1人が緑内障であり、また2006年に発表された厚生労働省研究によると、緑内障が糖尿病網膜症に代わり中途失明のトップになっております。緑内障は眼圧などによって視神経が障害を

受け、視野が狭くなる病気です。正常眼圧は10～20mmHg（水銀柱）であり、眼圧は房水の産生する量と排出する量で決まります。房水の産生される場所は毛様体であり、排出される場所は隅角（線維柱帯）ですが、房水を排出する機能が悪くなるとそこに流入しても流出できない状態となり、その結果眼圧が上昇してしまいます。また原発閉塞隅角緑内障の場合、前述したように隅角が狭いため房水の流出口が塞がりやすいのですが、それは加齢に伴い水晶体が厚くなるとさらに狭くなり、完全に隅角が閉じた場合に急性緑内障（いわゆる緑内障発作）を起こします。急性緑内障を起こしやすい特徴として①60歳以上、②正視または遠視の人で若い頃から老眼鏡をかけている、③男性に比べ女性に多い、などがあげられます。

市販薬や病院からの処方薬の中に「緑内障の方は使用に際し、医師に相談を」と書かれていますが、これはまさに隅角の狭い閉塞隅角（緑内障）に対する注意事項であり、それ以外の病型の緑内障には影響ありません。

【急性緑内障の症状】

自覚症状として強い眼痛、頭痛、そして霧視が特徴的な症状です。極度の眼圧上昇（40～70mmHg）のため患者の苦痛も強く、しばしば夜間の急患として来院します。また患者は時として頭痛、悪心、嘔吐など全身症状のために内科（外科）を受診することがあるので、診断・治療が遅れてしまうことがあります。他覚的症状としては、結膜（毛様）充血、角膜浮腫、散瞳などがみられます。

表1. 急性原発閉塞隅角緑内障の治療

- | |
|---|
| <p>A. 薬物療法</p> <ul style="list-style-type: none"> a. 交感神経β遮断薬 b. 交感神経α2刺激薬 c. 炭酸脱水酵素阻害薬一点眼、内服、静注など d. 縮瞳薬— 1～2%ピロカルピン使用 e. プロスタグランジン関連薬 f. 高浸透圧薬 g. 点眼ステロイド薬 |
|---|

B. 外科的治療

1. レーザー周辺虹彩切開術
2. 僚眼の予防的虹彩切開術
3. レーザー虹彩切開術が施行できないときに周辺虹彩切除術を施行
4. 虹彩切開術が必要で強度の周辺虹彩癒着による閉塞が存在するときに濾過手術を施行する
5. レーザー虹彩形成術（しばしば有効）

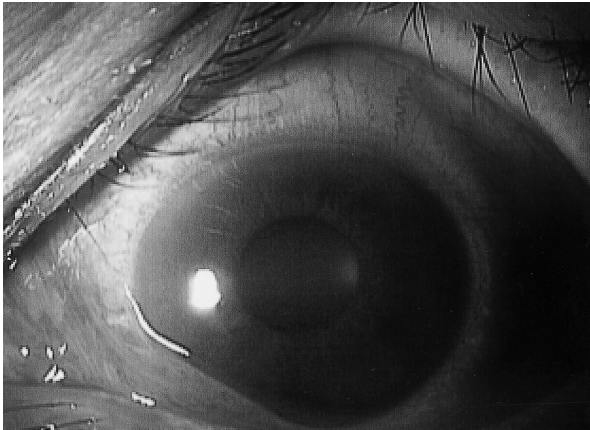


図1. 急性緑内障の前眼部所見
結膜（毛様）充血、中等度散瞳、角膜浮腫を呈している。

【急性緑内障の治療】

発作を解除するためには、眼圧を下げるための点滴や内服、点眼を使用します。発作が保存的に解除された後に再び起こさないようにレーザーで虹彩に穴を開けて別に房水の通る道を作ったり、直接周辺虹彩を切除してレーザーと同様な手術を行ったりします。また最近では通路を圧迫している水晶体を取って眼内レンズに入れ替えるなどの手術をおこなうことも多くなってきました。

【おわりに】

急性緑内障は発症して1週間ほど放置してしまうと、失明あるいは失明を免れても視機能障害の恐れがつきまといます。最近、超音波生体顕微鏡（Ultrasound Biomicroscopy；UBM）による検査で、このタイプの緑内障になりやすいかどうか判断できるようになりました。事前に発病を予測し、治療を行うことで最適なQuality of visionを維持していただきたいものです。40歳を過ぎたら年に1度は眼科検診をお

勧めください。

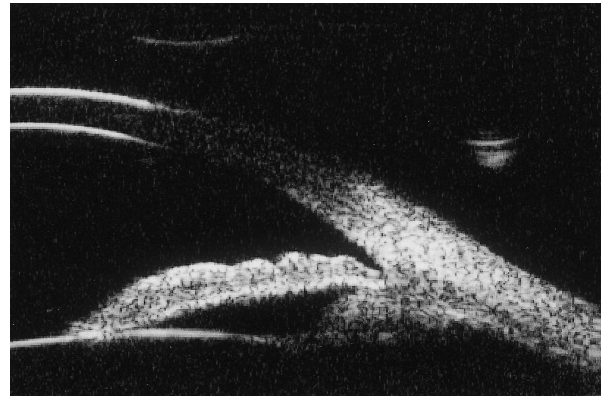

図2. 開放隅角のUBM所見
角膜-虹彩根部は広く開大しており、隅角（線維柱帯）は解放している。

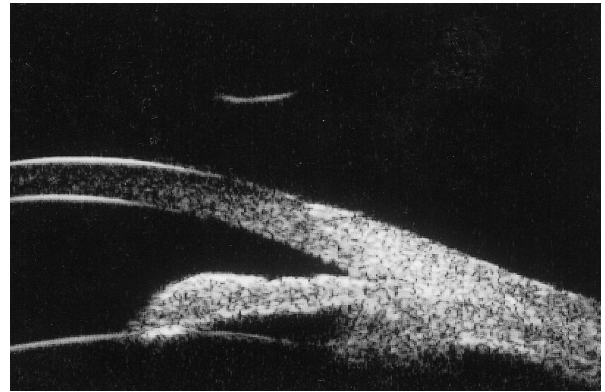


図3. 閉塞隅角のUBM所見
角膜-虹彩根部は接触しており、隅角（線維柱帯）は閉塞している。

【参考文献】

- 1) Iwase A, Suzuki Y, Araie M et al: the Tajimi Study Group, Japan Glaucoma Society : The prevalence of primary open-angle glaucoma in Japanese. Ophthalmology 111 : 1641-1648. 2004
- 2) 日本緑内障学会：緑内障診療ガイドライン. 日眼会誌 107 : 125 - 157. 2003
- 3) 古吉直彦：原発隅角閉塞緑内障. 緑内障外来. メディカルビュー社 : 175 - 181. 1999
- 4) AAO, Preferred Practice Patterns Committee, Glaucoma Panel: Primary Angle Closure Preferred Practice Pattern, 2000.
- 5) Imaizumi M, Takaki Y, Yamashita H : Phacoemulsification and intraocular lens implantation for acute angle closure not treated or previously treated by laser iridotomy. J cataract Refract Surg 32 : 85 -90,2006
- 6) Pavlin CJ, Foster FS: Ultrasound biomicroscopy of the eye. Springer - Verlag, New York, 1995
- 7) 近藤武久：前房・隅角の画像診断. 緑内障 17 : 7 - 17. 2007